

# Der Oberflächenersatz des Hüftgelenks

Jörg Däumer, Oliver Totzke

Der Oberflächenersatz der Hüfte ist ein Verfahren, das viele Vorteile mit sich bringt und zugleich hohe Anforderungen an den Chirurgen stellt.

**D**er Oberflächenersatz am Hüftgelenk bietet der heutigen Medizin eine knochenschonende Alternative zur konventionellen endoprothetischen Versorgung mittels Schaftverankerung.

Mit dem Erhalt des Hüftkopfes bringt die Operationstechnik dennoch eine höhere Anforderung an den Operateur mit sich. Darunter zählen unter anderem Zugang zum Gelenk und die genaue Ausrichtung der Implantate seitens Pfanne und Hüftkopf.

Durch die Empfehlung und die positiven Erfahrungen von McMinn wählt eine Vielzahl der Anwender dieses Verfahrens den hinteren, bzw. dorsalen Zugang. Der in Deutschland überwiegend verwendete laterale Zugang (seitlich in Rückenlage), konnte sich bislang für den Oberflächenersatz nur vereinzelt durchsetzen.

Um Hüftpfanne und Hüftkopf ausreichend darzustellen, müssen funktionelle Strukturen abgelöst werden. Da-

bei werden Muskelfasern des großen Gesäßmuskels stumpf gespalten und danach die kleinen Außendreher temporär vom großen Rollhügel abgelöst, um die Ausrenkung des Hüftkopfes zu ermöglichen. Weiterhin müssen Hüftkopf und Schenkelhals vollständig dargestellt werden, um die Schenkelhalsachse vermessen zu können. Die Positionierung der Hüftkappe sollte im leichten Valgus bis 10° zur Schenkelhalsachse ausgerichtet sein. Der Hüftkopf wird passend zur Innengeometrie der Hüftkappe entknorpelt und gefräst. Hierbei muss besonders darauf geachtet werden, dass der Schenkelhals nicht eingekerbt wird (Notching). Dies kann postoperativ mitunter zu einer Fraktur desselben führen.

Die aus der Historie bekannten Zementiertechniken (hochvisköser Zement und fehlende Markraumdrainage) führten zu einem ungenügenden Spongiosa-Zement-Verbund, der unter Umständen Stressshielding unter der Hüft-

kappe und durch die Atrophie tragende Knochenstrukturen und damit verbundene Spätlockerungen der Kappe begünstigt.

Um diesem entgegenzuwirken, wählte McMinn in seinem Konzept einen niedrigviskösen Zement verbunden mit einer Markraumsaugdrainage.

Ein Beinlängenausgleich ist bei dieser Verfahrensart nicht vorgesehen; Ausnahmen hier sind Dysplasie-Coxarthrosen, die mit Herstellung der ursprünglichen Pfanne annähernd behoben werden können.

Das zementfreie Pfannenimplantat wird im herkömmlichen Press-Fit Verfahren eingebracht. Die Vermutung, dass hierbei zuviel Knochensubstanz entfernt wird, kann sowohl vom Autor, als auch von erfahrenen Anwendern nicht bestätigt werden.

Neueste Erfahrungen zeigen, dass die verwendete Pfanne in einem flacheren Winkel (ca. 35° ±) eine bessere Krafteinleitung über das Implantat bewirken. Durch ein optimales Öffnen der Pfannenkomponente (Anteversion) nach vorne kann ein höheres Beugungsausmaß erreicht werden.

In den vergangenen Jahren wird immer häufiger die minimal-invasive Operationstechnik für den künstlichen

Hüftoberflächenersatz propagiert. Dabei ist noch nicht eindeutig nachgewiesen, ob dies für den Patienten im Ergebnis Vorteile mit sich bringt. Der kosmetische Aspekt durch eine kürzere Narbe ist für viele Patienten sicherlich ein wichtiges Argument, muss aber mit einer schlechteren Übersicht im Operationfeld und die Gefahr einer Fehlplatzierung des Implantates aufgewogen werden. Hinzu kommen nicht gut darzustellende Strukturen und in einigen Fällen auch Weichteilüberdehnungen.

Dennoch haben erfahrene Anwender des Oberflächenersatzes ihre Zugangswege modifiziert und können mittlerweile das Implantat auch durch kürzere (10-12 cm) Hautschnitte optimal positionieren.

Neben ausgereiften Instrumentarien, die zur Ausrichtung der Pfannenposition und Bestimmung der Femurachse dem Operateur zur Verfügung stehen, stellt die Navigation im Bereich des Hüftoberflächenersatzes eine weitere Alternative zur optimalen Implantation dar.

Von entscheidender Bedeutung für eine ideale Implantation der Komponenten sind CCD-, Inklinations- und Anteversionswinkel.

Die Folge fehlerhafter Positionierung können Nachoperationen oder das vorzeitige Versagen der Prothese durch Fraktur, Abrieb, Lockerung oder Luxation sein.

Beim navigierten Eingriff werden einige Landmarken erfasst, aus denen der Navigationsrechner genannte Winkel

berechnet.

Beim Oberflächenersatz (Kappe) muss verhindert werden, dass die Fräse in den tragenden Teil des Femurhalses eindringt (Notching). Gleichzeitig möchte man, dass die Krafteinleitung in einem möglichst großen CCD-Winkel erreicht wird.

Bei Navigation des Femurkopfes wird die Knochenoberfläche in relevanten Arealen punkt- oder flächenförmig abgetastet. Berechnungen und spezielle Darstellungen erlauben dem Chirug dann eine präzise Beurteilung der Situation. In einer speziellen Navigationszene wird der Operateur in der Ausrichtung des Implantats an die individuelle Anatomie des Patienten unterstützt. Als Diskussion bleiben sowohl ökonomische Aspekte als auch ein möglicher zeitlicher Mehraufwand.

Trotz der aufwändigeren Operationstechnik und notwendigen Lernkurve sind die Ergebnisse des Oberflächenersatzes so vielversprechend, dass dieses Verfahren vor allem auch aufgrund der enormen funktionellen Kapazität der Methode und der femoralen Knochenersparnis für jüngere aktive Patienten eine interessante Alternative darstellt.

### PATIENTENTESTIMONIAL – HÜFTOBERFLÄCHENERSATZ NACH MCMINN

Bernd Voigt, Jahrgang 1955, selbständiger Physiotherapeut, Physiovital – Bad Staffelstein

Ich betreibe seit meinem 8. Lebensjahr Sport. Angefangen habe ich mit Handball, mit 13 habe ich zusätzlich im Verein geturnt. Mit 19 begann ich mit dem Jiu Jitsu und besitze in dieser Sportart den 6.Dan. Als Ausgleichssport bin ich in all den Jahren viel gejoggt (Distanzen 5-20 km). Mein letzter Halbmarathon war 2004 (Rennsteiglauf/Thüringen). Durch die steigenden Probleme in der linken Hüfte verlagerte ich mein Training mehr auf den Oberkörper (Krafttraining). Selbst das Radfahren verstärkte die Schmerzen in der dorsalen Hüftgelenkscapsel und in der Leiste. Das größte Schmerzproblem aber waren die neurologischen Beschwerden im gesamten Bein, vor allem in Ruhe.

Konservative Maßnahmen wie Manuelle Therapie und auch Injektionen mit Hyaluronsäure zeigten keinen Erfolg.

### Operation und postoperative Maßnahmen:

Am 08.05.2006 wurde ich in Berlin (MeoClinic) von Herrn Prof. Faensen an der linken Hüfte operiert. Ab dem 2. Tag post-OP lief ich mit zwei Gehhilfen. Ich war mehr oder weniger schmerzfrei wenn ich bewegt habe, nur die üblichen Bewegungseinschränkungen in allen Ebenen waren vorhanden. In Ruhe (nachts) entwickelte sich immer ein Weichteilschmerz im Bereich des Oberschenkels, der aber durch Medikamente unterdrückt werden konnte. Diesen heftigen Ruheschmerz hatte ich ca. 15 Tage post-OP. Nach 6 Tagen Kli-

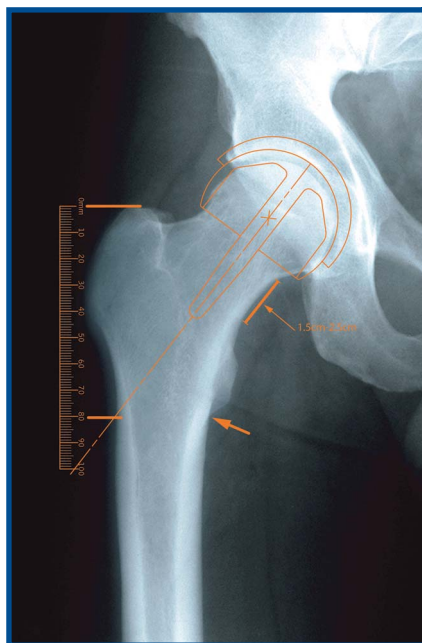
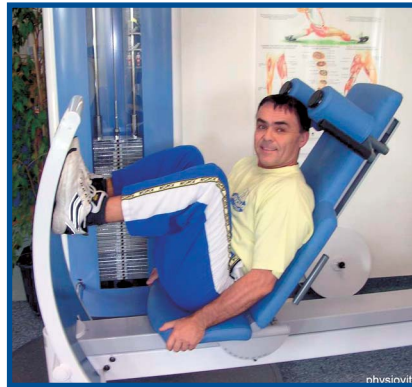


Abb. links: Implantat Oberflächenersatz im Röntgenbild mit aufgelegter Schablone.

Abb. rechts: Navigationsbild Screenshot – Navigationsszene

<b>Linkes Bein</b>		<b>Aktiv</b>
		Zielbohrhülse
		<b>Navigation</b>
		Größe 50 CCD-Winkel 121.5° Notching 17



mit variablen Übungen am reaktiven Seilzug, Funktionsstemma (Beinmaschine), Kniebeugen (80-90°/40kg) Längere hügelige Spaziergänge bis 1 Stunde.

### REHA-Verlauf (ab 7. Woche post-OP)

Traktionsbehandlung zur Verbesserung der Hüftflexion >90° – Laufband (6-6,5 km/h) freies Gehen, Ergometer (>100 W) – Koordinationstraining (Propriozeption) – das Üben mit dem eigenen Körpergewicht auch verstärkt im Einbeinstand und Gewichtsunterstützung. Kniebeugen (90° / bis 60 kg) Vorsichtiges Laufen auf der 400m-Bahn, am Anfang mit der „Stop- and Go-Technik“. Nach der 12. Woche auch Waldläufe mit Steigerungen bis 30 Minuten (bergab gehen).

nikaufenthalt führte ich die folgende REHA zu Hause in der eigenen Physiotherapieanlage durch.

Von Anfang an wurde die Schulung der Tiefensensibilität (Propriozeption) in den Vordergrund gestellt. Ich bin ab dem 7. Tag post-OP ohne Gehhilfen gelaufen, da ich voll belasten durfte.

### REHA-Verlauf (7.-10. Tag post-OP)

Lymphdrainage und Narbenbehandlung, Laufbandtraining (2,5-3,5 km/h) frei – ohne Festhalten mit den Händen Ergometertraining ohne Widerstand (Ausweichbewegung über dem Becken wurde zugelassen)

### REHA-Verlauf (11.-21. Tag post-OP)

10. Tag – Entfernung des Nahtmaterials, ab dem 11. Tag – Bewegungstherapie im Wasser (freies vielseitiges Bewegen und verstärktes Beüben der Hüftflexion. Brustschwimmen und Kraulstil waren problemlos möglich.

Traktionsbehandlung zur Verbesserung der Hüftflexion (aktuell 5/0/70)

Lymphdrainage und Narbenbehandlung – Laufband (3-4 km/h) Ergometer (50W), Koordinationstraining (Propriozeption) – das Üben mit dem eigenen Körpergewicht gegen die Schwerkraft habe ich von der Wichtigkeit vor das Gerätetraining gestellt.

### REHA-Verlauf (4.-6. Woche)

Traktionsbehandlung zur Verbesserung der Hüftflexion (aktuell 10/0/90)

Fango/Massagen im Becken-Beinbereich, sowie Rücken – Laufband (5-6 km/h) freies Gehen, Ergometer (75-100 W) – Koordinationstraining (Propriozeption) – das Üben mit dem eigenen Körpergewicht.

Medizinisches Aufbautraining (MAT)

**Abschlussbemerkung:** Ich bin in der 19. KW operiert worden und werde in der 44. KW mit dem Training auf der Matte beginnen, um auch hier noch mehr Sicherheit und Bewegungsgefühl zu bekommen. Stürze bzw. Fallen auf die operierte Seite werde ich vermeiden. Vom eigenen Körpergefühl möchte ich sagen, dass ich bis zum jetzigen Zeitpunkt ca. 70-80% gegenüber der nicht operierten Seite empfinde. Ich bin schmerzfrei, habe aus der Ruhe heraus keine Anlaufschwierigkeiten. Schnelle unbewusste Bewegungen (z.B. Stolpern) sind jederzeit schmerzfrei möglich.

Die Entscheidung, mich dieser Operation zu unterziehen, war das Beste, was ich in meiner Situation tun konnte. Ich habe jetzt schon das Gefühl, dass ich mich sportlich wieder sehr gut bewegen und belasten kann. Für mich hat sich ein einzigartiges neues Gefühl und die damit verbundene gesteigerte Lebensqualität eingestellt.

Diese Operationstechnik ist die Zukunft und sollte so schnell wie möglich Klinikstandard werden.

Bild 4.+5. – Positionierung im Patiententestimonial: Patientenbilder Herr Voigt

Weitere Informationen unter <http://www.ortho24.de>